

# BOYUN AĞRISI İLE ACİL SERVİSE BAŞVURAN SPONTAN PNÖMOMEDİASTİNUM OLGUSU

## A Spontaneous Pneumomediastinum Case Reporting To The Emergency Service With Neck Pain

Eren YILDIZ<sup>1</sup>, Mehmet Ali NARSAT<sup>2</sup>

### ÖZET

Spontan Pnömomediastinum herhangi tetikleyici bir neden olmadan mediasten içinde hava olması olarak tariflenir ve oldukça nadir görülen bir durumdur. Klinik çok değişkendir, solunum yetmezliğine kadar ilerleyebilen ciddi klinik bulgular olabilir. Boyun ağrısı nedeniyle çocuk acil polikliniğine başvuran hastada supraklavikular alanda derin palpasyonla cilt altı amfizem saptanması sonucunda radyolojik tetkikler ile pnömomediastinum saptanmıştır. Bu olgu sunumunda boyun ağrısında ayrıntılı fizik muayenenin önemini vurgulamayı amaçladık.

**Anahtar Kelimeler:** Amfizem; Boyun Ağrısı; Çocuk; Spontan Pnömomediastinum

### ABSTRACT

Spontaneous Pneumomediastinum is described as air in the mediastinum without any cause and is an extremely rare condition. The clinic is very variable, there may be serious clinical findings that can progress to respiratory failure. Radiological examinations revealed pneumomediastinum in the patient who applied to the pediatric emergency clinic due to neck pain. In this case report, we aimed to emphasize the importance of detailed physical examination in neck pain.

**Keywords:** Emphysema; Neck Pain; Pediatric; Spontaneous Pneumomediastinum

### GİRİŞ

Pnömomediastinum solunum sistemi veya sindirim sistemi organlarının perforasyonu sonucunda mediasten içinde hava bulunmasıdır. İlk olarak Hamman tarafından 1939 yılında tanımlanmıştır (1). Çocukluk çağında pnömomediastinum en sık astım atağında saptanır, hatta ilk "wheezing" atağında bile görülebilir (2). Astımlı çocuklarda insidansı %0,2-0,3 olarak bildirilmiştir (3,4). Yaştan bağımsız olarak da en sık travmatik nedenlerle oluşur. Spontan pnömomediastinum nadir olmakla birlikte sıklıkla sağlıklı genç erkeklerde periferik pulmoner alveollerin ruptürü sonucunda görülür (5). Hastalarda fizik muayenede boyun venlerinde dolgunluk, cilt altı amfizem, Hamman belirtisi (göğüs ön yüzünün oskültasyonu sırasında kalp tepe atımıyla senkronize çırtırtı sesinin duyulması), siyanoz ve takipne saptanabilir, hatta ilerlemiş olgularda kardiyovasküler kollaps olabilir (6). Bu olgu sunumunda yakınları tarafından boyun ağrısı ve nefes alırken zorlanma şikayetiyle getirilen ve spontan pnömomediastinum tanısı konulan bir olgu sunulmuştur.

### OLGU

On yedi yaşında erkek hasta boyun ağrısı ve nefes alırken zorlanma şikayetleri ile çocuk acil polikliniğine başvurdu. Ağrısının bir gün önce başladığı ve giderek arttığı öğrenildi. Hastanın özgeçmişinde tanı konulmuş herhangi bir hastalığı yoktu, travmaya maruz

<sup>1</sup>Kastamonu Eğitim ve Araştırma Hastanesi  
Çocuk Sağlığı ve Hastalıkları Kliniği  
<sup>2</sup>Kastamonu Eğitim ve Araştırma Hastanesi  
Çocuk Cerrahisi Kliniği

Eren YILDIZ, Uzm. Dr.  
(0000-0002-8056-5727)  
Mehmet Ali NARSAT, Uzm. Dr.  
(0000-0002-6496-1965)

**İletişim:**  
Uzm. Dr. Eren YILDIZ  
Kastamonu Eğitim Ve Araştırma Hastanesi Çocuk Sağlığı Ve Hastalıkları Kliniği Merkez Kastamonu  
**Telefon:** +90 530 141 4684  
**e-mail:** eren70@gmail.com

**Geliş tarihi/Received:** 10.12.2020  
**Kabul tarihi/Accepted:** 16.02.2021  
**DOI:** 10.16919/bozoktip.838863

Bozok Tıp Derg 2021;11(2):16-19  
Bozok Med J 2021;11(2):16-19

kalmamıştı. Uzun boylu ve zayıftı.

Fizik muayenede vital bulguları tansiyonu: 110/70 mmHg, solunum sayısı 20/dakika, ateş: 36,6°C, nabız: 98/dakika Spo2: 98 (oksijensiz) olarak değerlendirildi. Baş boyun muayenesinde boyun bölgesinde bilateral supraklavikular alanda cilt altı amfizemi saptandı. Solunum ve kardiyovasküler sistem muayenelerinde patolojik bulguya rastlanmadı. Hamman belirtisi yoktu. Hastanın hemogramı, biyokimyası ve kardiyak belirteçlerinin normal değerlerde olduğu tespit edildi. Hastaya PA akciğer grafisi çekildi. Grafide supraklavikular alanda saydamlık artışı mevcuttu, ayrıca akciğer sol üst zondan sol alt zona doğru uzanan kalp gölgesini takip eden lineer bant şeklinde hava görünümü saptandı (Şekil 1). Grafideki şüpheli görünüm üzerine hastadan Toraks Bilgisayarlı Tomografi (BT) istendi, BT görüntüsünde her iki hemitoraks, servikal ve mediastinal yumuşak doku planları arasında yaygın hava dansiteleri izlendi (Şekil 2-3). Özgeçmişinde herhangi bir hastalık öyküsü, yakın zamanda herhangi bir patolojik durum (göğüs travması, astım benzeri atak, ilaç kullanımı) tariflenmediği için hasta spontan pnömomediastinum ön tanısı ile çocuk cerrahisi servisine yatırıldı.

## TARTIŞMA

Spontan pnömomediastinum özellikle genç erkeklerde görülen, tanının ardından semptomların genellikle kendiliğinden gerilediği nadir bir klinik durumdur (5). Pnömomediastinum görülme sıklığı değişik hastane kayıtlarında 1/7000 ile 1/32000 arasında bildirilmiştir (2). Spontan alveol rüptürü genellikle öksürme, kusma, kıvrma ve valsava manevrası gibi alveol basıncında artışa yol açan durumlarda ortaya çıkar. Astım, KOAH, diyabetik ketoasidoz, aşırı egzersiz, esrar veya kokain içimi ve diffüz interstisyel fibrozis öncülük eden hastalıklar arasındadır. Ayrıca çocuk yaş grubunda boğmaca, difteri, influenza ya da bronşiolit nedeniyle ortaya çıkan şiddetli öksürük (intraabdominal basınç artışına yol açtığı için) de mediastinal amfizeme neden olabilir. Çeşitli metabolik ve toksik hastalıklar, trakeostomi, baş ve boyun cerrahisi sonrası ve kraniyofasiyal travma, solunabilir zehirli ajanlar, mekanik ventilasyon sırasındaki barotravma, hiperbarik tedavi, suya dalışın yükselme fazı, diş çekimi, tonsillektomi, endoskopi esnasında özofagus veya trakeo-bronş ağacının rüptürü, künt göğüs travması

sonrası, yabancı cisim ve neoplazmalara bağlı olarak da pnömomediastinum gelişebildiği bildirilmiştir (7-10). Spontan pnömomediastinumlu hastalarda etiyolojik bir travma anamnezi yoktur. Genel olarak hava, hasarlanmış bölgeden (terminal alveol, bronş, trakea, özofagus) başlayarak dokular arasından ilerleyerek mediastene ve cilt altı dokuya geçer. Şayet dokular arasından ilerleyen hava miktarı fazla ise boyuna, yüze, kollara hatta karın bölgesine kadar ulaşabilir.

Bu hastalardaki klinik bulgular çok değişkendir. Basit şikayetlerden yaşamı tehdit eden ağır solunum sıkıntısına kadar farklı klinik bulgularla karşımıza çıkabilir. Spontan pnömomediastinumlu hastalardaki klinik görünüm; ani başlayan göğüs ağrısı ile solunum güçlüğü, siyanoz, boyun venlerinde dolgunluk, boğazda takılma hissi, disfaji, disfoni, cilt altı amfizemi ve muhtemel boyun ve sırt ağrısıdır (3). Bu ağrı derin nefes almakla ve öksürmekle artar (7). Tipik bulgusu ise, göğüs ön yüzünde oskültasyonda kalp tepe atımıyla senkronize çıtırtı sesinin duyulmasıdır (Hamman Belirtisi) (1). Hava deri altına geçerek boyuna ve yüze doğru ilerleyerek cilt altı amfizemine neden olabilir. Bizim hastamızda özellikle boyun bölgesinde belirgin cilt altı amfizem mevcuttu. Klinik olarak mediastinal amfizeme ateş, hipotansiyon, disfaji ve lökositöz eşlik edebilir (11).

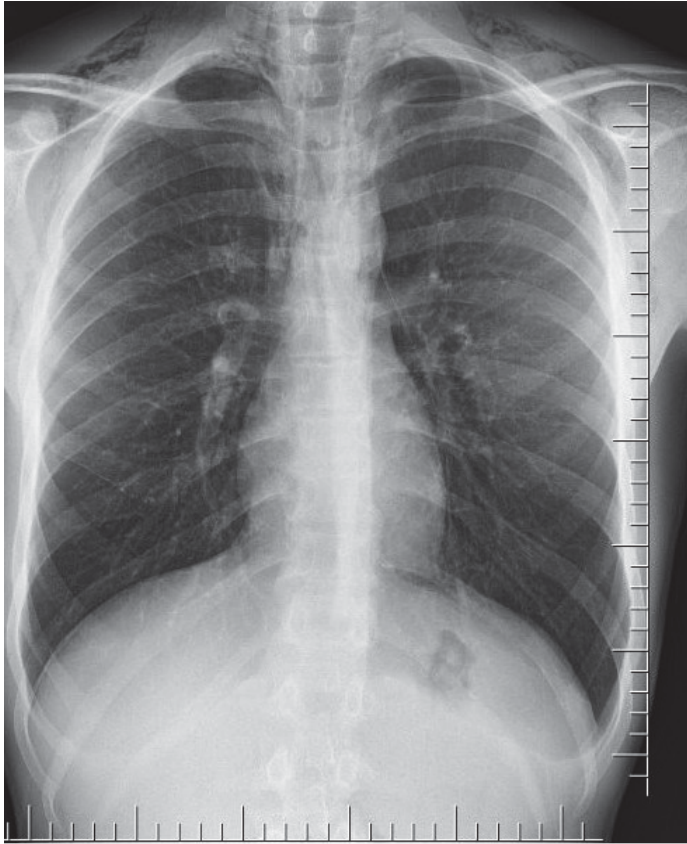
Potansiyel olarak mortal bir durum olduğu için hızlı tanı konulması ve yönetimi çok önemlidir. Tanıda Posterior-anterior (PA) akciğer grafisi, toraks BT, bronkoskopi, özofagus perforasyonu şüphesinde özofagus pasaj grafisi, cilt altı amfizemi şüphesinde servikal direkt AP grafiden faydalanılabilir. Bizim hastamızda görüldüğü gibi PA akciğer grafisinde boyun bölgesinde konsolide alanlar, kalp konturunda izleyen lineer hava görüntüsü ve BT'de mediasten ve servikal dokular arasında yaygın hava imajı saptanabilir.

Tedavi sebebe yönelik olup hızlı tanı konularak gerekiyorsa cerrahi girişim uygulanarak yapılmalıdır. Hastada belirgin solunum semptomu olmaması, sadece ağrı şikayet olması sebebiyle oksijen desteği ile 48. saatte pnömomediastinum geriledi ve şifa ile taburcu edildi. Bu hastaların izlem süreleri en az 24-36 saat olmalıdır (6,12). Eğer hastanın nefes darlığı şiddetli ise %100 oksijen tedavisi ve mediastinit komplikasyonu gelişirse antibiyotik tedavisi yapılmalıdır. Bazen pnömomediastinuma pnömotoraks eşlik edebilir ve

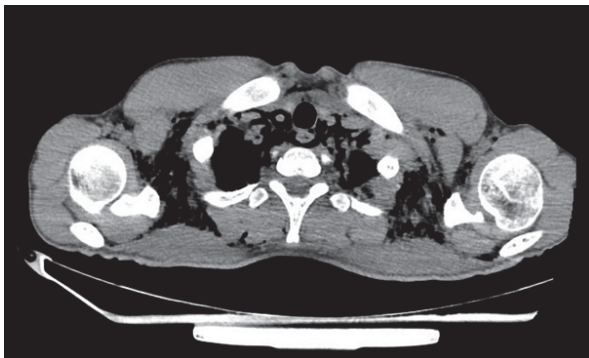
tüp torakostomi uygulanabilir. Genellikle 48 saat içinde kendiliğinden gerileme gösterir, fakat dikkatli bir şekilde günlük ayrıntılı fizik muayene yapılarak ve PA akciğer grafisi çekilerek takip edilmelidir. Sonuç olarak boyun ağrısı ile başvuran hastada kas iskelet

sistemini tutan hastalıkları öncelikle olarak düşünülse de ayrıntılı fizik muayene gözden kaçırılmamalı, cilt altı amfizem ve spontan pnömomediastinum mutlaka akla getirilmelidir.

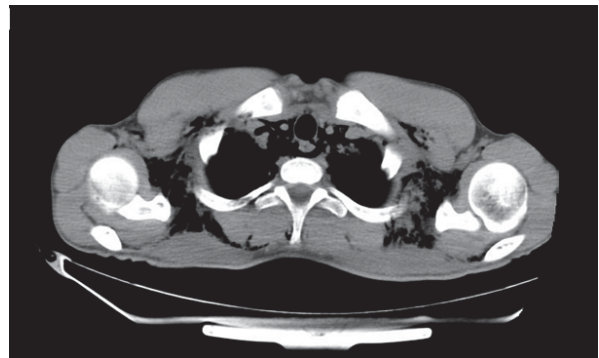
**Şekil 1.** Supraklavikular alanlarda yaygın ve sol parakardiak alanda lineer saydamlık artışı



**Şekil 2.** Toraks BT'de pnömomediastinum alanları



**Şekil 3.** Toraks BT'de pnömomediastinum alanları



## Tasdik ve Teşekkür

Yazarlar arasında çıkar çatışması bildirilmemektedir.

## KAYNAKLAR

1. Hamman L. Spontaneous mediastinal emphysema. Bull John Hoskins Hosp. 1939; 64:1-21.
2. Gasser CR, Pellaton R, Rochat CP. Pediatric Spontaneous Pneumomediastinum, *Pediatr Emerg Care*. 2017;33(5):370-4.
3. Lee CY, Wu CC, Lin CY. Etiologies of spontaneous pneumomediastinum in children of different ages. *Pediatr Neonatol*. 2009;50(5):190-5.
4. Wong KS, Wu HM, Lai SH, Chiu CY. Spontaneous pneumomediastinum: analysis of 87 pediatric patients. *Pediatr Emerg Care*. 2013;29(9):988-91.
5. Cevik Y, Akman C, Şahin H, Altınbilek E, Balkan E. Spontan Pnömomediastinum: İki Vaka. *Akademik Acil Tıp Dergisi*. 2009;8:60-2.
6. Noorbakhsh KA, Williams AE, Langham JJW, Wu L, Krafty RT, Furtado AD, et al. Management and Outcomes of Spontaneous Pneumomediastinum in Children. *Pediatr Emerg Care*. 2019;10.1097/PEC.0000000000001895. doi:10.1097/PEC.0000000000001895
7. Chidambaram A, Donekal S. Spontaneous pneumomediastinum and subcutaneous emphysema in a child with unknown aetiology. *BMJ Case Rep*. 2019;12(2):e226805.
8. Yazar A, Türe E, Akın F, Pekcan S, Odabaş D. A rare cause chest pain in children: spontaneous pneumomediastinum. *Zeynep Kamil Tıp Bülteni*. 2018;49(1): 97-9. DOI: 10.16948/zktipb.300340
9. Altınok T, Ceran S. Pnömomediastinum. *Türkiye Klinikleri J Surg Med Sci*. 2007;3:39-42
10. Yanık F, Karamustafaoglu YA, Yörük Y. An Interesting Cause of Acute Neck-Chest Pain and Dyspnea: Spontaneous Pneumomediastinum. *Euras J Fam Med*. 2017;6(2):82-6.
11. Işık AF, Kurnaz M, Çobanoğlu U. Göz travması sonrası gelişen pnömomediastinum. *Türk Göğüs Kalp Damar Cer Derg*. 2005;13:177-8
12. Annunziata G, Checo E, Belfield U, Stumacher R. Spontaneous pneumomediastinum and "diet pills": an association? *Am J Respir Crit Care Med*. 2013;187:893-4.